

金匱肾气丸对腺嘌呤致不育大鼠精子质量与肾脏功能的影响

马亮, 刘华剑, 南亚昀, 刘钺利, 王南丁, 陈艳秋, 王宗仁, 马静*
(第四军医大学, 西京医院中医科暨全军中医内科中心, 西安 710032)

[摘要] 目的: 观察金匱肾气丸对腺嘌呤致雄性不育大鼠精子质量及肾功能的影响。方法: 30 只成年雄性 SD 大鼠随机分为空白组、模型组、金匱肾气丸组。应用自动精子质量分析仪检测实验大鼠的精子质量(精子密度、活率及活动度); 应用放射免疫法测定血清睾酮(T)、雌二醇(E₂)、促黄体激素(LH)和促卵泡激素(FSH)含量; 自动生化分析仪分析血清尿素氮(BUN)、肌酐(Scr)含量; HE 染色、光镜观察肾脏组织变化, 透射电镜观察实验大鼠睾丸中精子鞭毛密度。结果: 金匱肾气丸能明显增加大鼠精子密度、活率及活动度, 提高大鼠血清 T 含量, 降低 E₂, LH, FSH 含量; 降低血清 BUN 和 Scr 含量。结论: 金匱肾气丸可提高模型大鼠的精子质量, 改善肾功能。其提高精子质量可能是通过刺激间质细胞产生 T 及降低异常升高的 E₂ 这一间接作用实现的。

[关键词] 腺嘌呤; 不育; 金匱肾气丸; 精子; 肾功能

[中图分类号] R285.5 **[文献标识码]** A **[文章编号]** 1005-9903(2011)08-0184-03

Effect of Jinkui Shenqi Pill on Sperm Quality and Renal Function in Rats Adenine-induced Infertility

MA Liang, LIU Hua-jian, NAN Ya-yun, LIU Man-li, WANG Nan-ding,
CHEN Yan-qiu, WANG Zong-ren, MA Jing*

(Department of Traditional Chinese Medicine of Xi Jing Hospital, Forth Military Medical University, Xi'an 710032, China)

[Abstract] **Objective:** To observe the influence of Jinkui Shenqi Pill on sperm quality and renal function in rats with adenine-induced infertility. **Method:** Thirty adult male SD rats were randomly divided into Jinkui Shenqi Pill group, model group and control group. Sperm qualities of experimental rats were detected by automatic sperm quality analyzer, and contents of testosterone(T), estradiol(E₂), luteinizing hormone(LH) and follicle-stimulating hormone(FSH) were measured by radioimmunoassay. Contents of BUN and Scr were tested by automatic biochemical analyzer. Renal tissue was observed by optical microscope. Testis was observed by transmission electron microscopy. **Result:** Jinkui Shenqi Pill could significantly improve symptoms of Shen-yang deficiency in adenine-induced infertility rats, and it could improve the sperm quality, including sperm density, sperm motility and sperm activity. It could increase content of T obviously, lower contents of E₂, LH and FSH, lower contents of BUN and Scr. And it can better the damaged kidney tissue in model rats. **Conclusion:** Jinkui Shenqi pill can improve sperm quality significantly and improve function of kidney. And the mechanism of improving sperm quality may be related to the increase in content of T by stimulating the interstitial cells and lowering level of E₂.

[Key words] adenine; infertility; Jinkui Shenqi Pill; sperm; renal function

统计资料表明, 全球约有 10% ~ 15% 已婚夫妇 男科学中较常见的临床综合征。由于环境和社会心
不孕或不育, 其中男性不育约占 50%。男性不育是 理等因素的影响, 其发病率呈不断上升趋势。研究

[收稿日期] 2010-12-01

[基金项目] 国家自然科学基金项目(3087326)

[第一作者] 马亮, 在读硕士研究生, 从事中西医结合临床, E-mail: longquanmaliang@163.com

[通讯作者] * 马静, 副教授、副主任医师, 硕士生导师, 从事心、肾病的临床与基础研究, Tel: 029-84775349, E-mail: jingma@fmmu.edu.cn

发现腺嘌呤可导致大鼠的生殖机能发生一定程度的病理改变,且模型大鼠呈肾阳虚的表现^[1-2]。本研究用金匱肾气丸对模型大鼠进行干预,观察其精子质量、血清性激素含量及肾功能肾组织形态的改变。

1 材料

1.1 动物 5月龄SD大鼠30只,雄性,清洁级,体重(300±20)g,由第四军医大学实验动物中心提供,动物合格证号SCXK(军)2007-007。普通饲料,定时定量喂食,自由饮水,12h光照12h黑夜交替喂养。

1.2 药物与试剂 金匱肾气丸中附子、桂枝、熟地黄、山药、山茱萸、牡丹皮、茯苓、泽泻,由第四军医大学西京医院药剂科提供。按常规方法煎煮,浓缩至含生药量1.35g·mL⁻¹,4℃冰箱保存,给药剂量13.5g·kg⁻¹(约为成人剂量的10倍)。腺嘌呤(Sigma公司),睾酮(T)、雌二醇(E₂)、促黄体激素(LH)、促卵泡激素(FSH)放射免疫分析试剂盒(北京北方生物技术研究所)。

1.3 仪器 XH6080 γ -放射免疫计数器(中国核工业部西安仪器厂);以色列SQA-V全自动精子质量分析仪;日立全自动生化分析仪;JEM2000EX透射电镜。

2 方法

2.1 分组与给药 将30只大鼠随机分为空白组、模型组、金匱肾气丸组。参照文献[3],除空白组外将腺嘌呤按300mg·kg⁻¹·d⁻¹(蒸馏水制成30g·L⁻¹混悬液),ig,共30d,以制备雄性大鼠肾阳虚不育模型。模型组和金匱肾气丸组大鼠分别ig生理盐水和金匱肾气混悬液,共30d。空白组ig生理盐水10mL·kg⁻¹,共60d。

2.2 取材 药物干预后第31天,用2%戊巴比妥钠40mg·kg⁻¹麻醉大鼠,开胸,左心室取血6~9mL,静置2h,分离血清,-70℃冰箱保存;分离附睾、睾丸;附睾剪碎获取精子,睾丸组织做电镜标本。

2.3 观察指标

2.3.1 附睾中精子质量 取附睾头部组织适量,每次尽可能使其大小一致,置3mL37℃生理盐水中,剪碎,温浴15min,得精子悬液,采用自动精子分析仪检测精子质量。

2.3.2 血清T,E₂FSH,LH含量 西京医院检验科内分泌室参照试剂盒提供方法检测。

2.3.3 血清BUN,Scr含量 西京医院检验科生化室采用全自动生化分析仪检测。

2.3.4 形态观察 HE染色,光学显微镜观察肾脏组织,透射电镜观察精子鞭毛数量。

2.4 统计学处理 计量资料采用 $\bar{x} \pm s$ 表示,应用SPSS 12.0统计软件进行统计分析,组间均数比较采用方差分析, $P < 0.05$ 为有统计学差异。

3 结果

3.1 金匱肾气丸对大鼠血清BUN,Scr含量影响 与空白组相比,模型组大鼠血清BUN,Scr含量明显升高($P < 0.05$),金匱肾气丸组与模型组相比,血清BUN,Scr含量降低($P < 0.05$)。见表1。

表1 金匱肾气丸对大鼠血清BUN,Scr含量的影响($\bar{x} \pm s, n = 10$)

组别	剂量	BUN	Scr
	/g·kg ⁻¹	/mmol·L ⁻¹	/μmol·L ⁻¹
空白	-	7.4 ± 4.8 ¹⁾	65.5 ± 5.9 ¹⁾
模型	-	9.0 ± 1.6	81.6 ± 10.3
金匱肾气	13.5	7.7 ± 1.8 ¹⁾	71.25 ± 7.5 ¹⁾

注:与模型组比较¹⁾ $P < 0.05$ (表2~3同)。

3.2 金匱肾气丸对大鼠附睾中精子质量的影响 与空白组相比,模型组大鼠的精子密度、精子活率及活动度明显下降($P < 0.05$);金匱肾气丸组较模型组大鼠精子密度、活率及活动度明显增加($P < 0.05$),见表2。

表2 金匱肾气丸对大鼠精子密度、活率及活动度的影响($\bar{x} \pm s, n = 10$)

组别	精子密度	精子活率	活动度A级	活动度B级
	/M·mL ⁻¹	/%	/%	/%
空白	49.15 ± 3.5 ¹⁾	55.0 ± 2.5 ¹⁾	12.4 ± 1.6 ¹⁾	34.9 ± 5.2 ¹⁾
模型	31.60 ± 2.7	25.2 ± 3.1	2.5 ± 0.9	18.2 ± 3.7
金匱肾气	46.10 ± 3.8 ¹⁾	65.3 ± 2.8 ¹⁾	13.9 ± 1.2 ¹⁾	33.8 ± 4.0 ¹⁾

注:A级为快速前向运动精子率,B级为满速前向运动精子率。

3.3 金匱肾气丸对大鼠血清T,E₂,LH,FSH含量的影响 与空白组相比,模型组大鼠血清T明显降低,E₂,FSH,LH显著增高($P < 0.05$),金匱肾气丸组与模型组相比,血清T明显增加,E₂,LH,FSH降低($P < 0.05$)。见表3。

表3 金匱肾气丸对大鼠血清T,E₂,FSH,LH含量的影响($\bar{x} \pm s, n = 10$)

组别	T	E ₂	FSH	LH
	/ng·L ⁻¹	/ng·L ⁻¹	/U·L ⁻¹	/U·L ⁻¹
空白	3 696.1 ± 48.2 ¹⁾	518.8 ± 75.2 ¹⁾	2.1 ± 0.9 ¹⁾	4.0 ± 1.6 ¹⁾
模型	1 128.3 ± 35.1	633.3 ± 114.2	2.9 ± 0.7	4.6 ± 0.9
金匱肾气	3 411.7 ± 36.7 ¹⁾	584.1 ± 85.8 ¹⁾	2.2 ± 0.6 ¹⁾	3.1 ± 1.3 ¹⁾

3.4 金匱肾气丸对大鼠肾脏组织形态的影响 空白组大鼠肾脏结构清晰,皮质、髓质结构正常,肾小球、肾小管及间质均无异常改变(a);模型组可见肾小管内有大量结晶物沉着,且有异物肉芽肿形成,占据整个管腔,肾小管上皮浊肿、坏死、脱落,肾小管显著扩张成囊状,皮、髓质间质纤维组织增生,大量炎性细胞浸润,可见纤维素样坏死(b)。金匱肾气丸组肾脏结构较模型组显著改善(c)。见图 1。

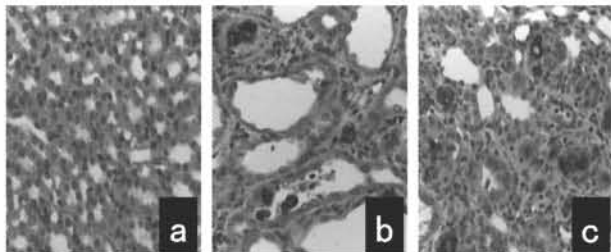


图 1 大鼠肾脏形态学改变(HE, ×400)

a. 空白组; b. 模型组; c. 金匱肾气丸 13.5 g·kg⁻¹组(图 2 同)

3.5 金匱肾气丸对大鼠电镜下鞭毛密度的影响 与空白组相比,模型组大鼠精子鞭毛密度显著减少(精子数量多);金匱肾气丸组较模型组大鼠精子数量增多,见图 2。

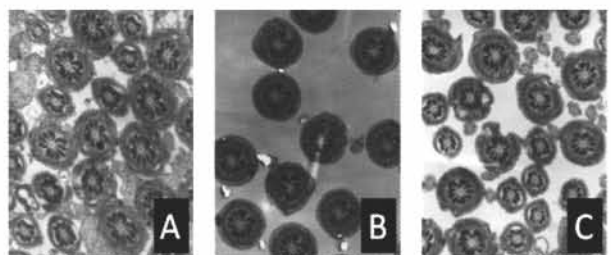


图 2 大鼠精子鞭毛密度比较(透射电镜, ×25 000)

4 讨论

实验表明,在用腺嘌呤灌胃后,大鼠出现肾阳虚表现,且精子质量、性激素水平及睾丸组织结构发生改变。这些改变与人类肾阳虚不育相似,故国内外学者多采用腺嘌呤灌胃或放入饲料的方法造模。腺嘌呤诱导的雄性不育的病理机制尚未明了,有学者认为腺嘌呤可直接降低 17 β -固醇脱氢酶(17 β -HSD)的活性,导致 T 合成减少,或者通过肾素-血管紧张素-醛固酮系统影响睾丸血液循环而损害性腺^[4];腺嘌呤可引起雄性大鼠睾丸间质细胞中转化生长因子- β (TGF- β)表达异常,而抑制生精作用^[5-8];TGF- β 超家族的细胞内信号转导分子 Smads 蛋白在大鼠睾丸生精细胞、间质细胞中的异常表达,影响了睾丸的生精功能^[9]。

中医学认为肾藏精,主生殖,精子的生成依赖于肾阴的滋养与肾阳的温煦。肾精亏损或肾阳不足均可以出现精子异常,生殖机能减退。金匱肾气丸为中医经典的温补肾阳方剂,临床观察报道金匱肾气丸治疗肾阳虚不育有效,本研究发现,金匱肾气丸不仅可改善大鼠的肾阳虚症状,且可以提高精子质量,升高 T 含量,降低异常升高的 E₂ 含量;改善肾功能水平,改善肾脏组织形态。这为金匱肾气丸治疗肾阳虚型不育证提供了一定的实验依据。亦有研究表明^[10],金匱肾气丸治疗肾阳虚不育的机制有促进睾丸间质细胞数目和功能明显增强,促进 T 的分泌。本实验尚未观察到金匱肾气丸对间质细胞的作用及对生精细胞的直接影响,未观察其对支持细胞的作用,未研究相关生长因子与蛋白在上述组织中表达的改变,故需进一步深入研究其作用机制。

[参考文献]

- [1] 黄天伦,夏明珠,任开明. 腺嘌呤致雄性不育和慢性肾衰大鼠模型的相关性研究[J]. 中国男科学杂志, 2003, 17(3):171.
- [2] 费江枫,李海松,陈辉,等. 腺嘌呤诱导不育大鼠精子中精蛋白 mRNA 的研究[J]. 生殖与不孕, 2003, 23(1):65.
- [3] 俞铮铮,冯磊. 腺嘌呤用于制作雄性不育症模型理想剂量和时效关系的研究[J]. 浙江医学, 2006, 30(11):1316.
- [4] Adachi Y, Nakada T. Effect of experimentally induced renal failure on testicular testosterone synthesis in rats [J]. Arch Androl, 1999,43(1):37.
- [5] 黄天伦,夏明珠,任开明. 腺嘌呤致雄性的实验研究[J]. 重庆医学, 2003,32(4):485.
- [6] Jung J C, Park G T, Kim K H, et al. Differential expression of transforming growth factor-beta in the interstitial tissue of testis during aging [J]. Cell Biochem, 2004, 92(1):92.
- [7] 马静,张远强,王宗仁,等. 腺嘌呤致大鼠雄性不育发病机理的实验研究[J]. 解剖学报, 2005,36(3):278.
- [8] Ingman W V, Robertson S A. Defining the actions of transforming growth factor beta in reproduction [J]. Bioassays, 2002,24(10):904.
- [9] 马静,王宗仁,张远强,等. 温阳生精汤对肾阳虚不育大鼠睾丸 Smads 基因表达的调控[J]. 中国中西医结合杂志, 2006,26(11):1107.
- [10] 张树成,贺斌,王尚明等. 五子衍宗丸和金匱肾气丸对动物生精功能影响的比较研究[J]. 中国计划生育学杂志, 2009,165(7):40.

[责任编辑 何伟]